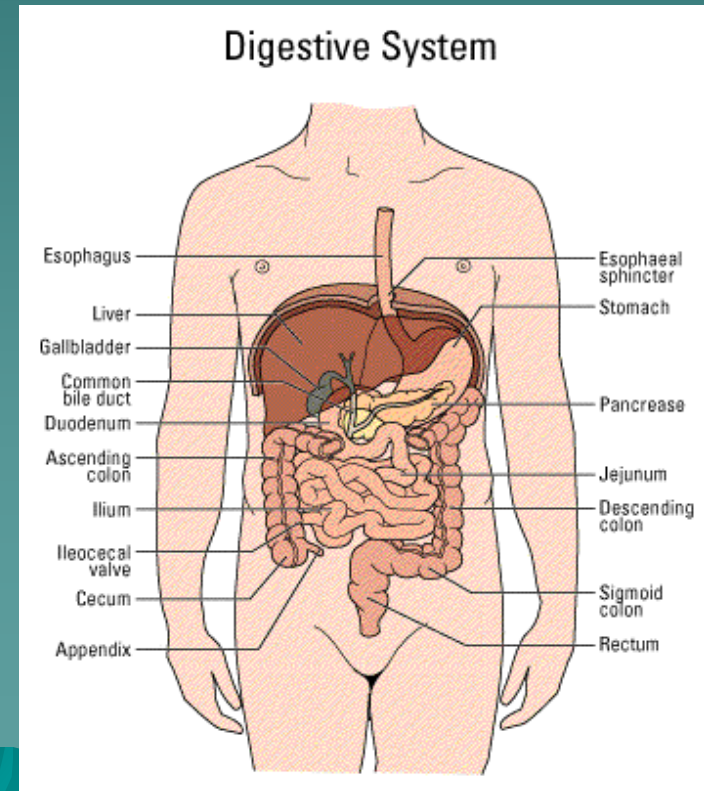
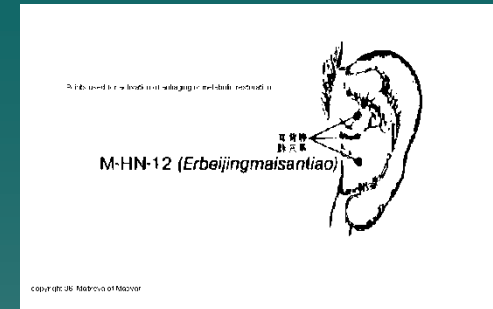


# G.S. 58 ANNI.

- ❖ La signora si presentava in studio con vari problemi sia in bocca che di salute generale
- ❖ Una fistola a livello del 37 e gengive annerite da correnti galvaniche in prossimità di soluzioni protesiche
- ❖ Acufeni molto forti all'orecchio destro e una colite con ragadi anali croniche e già operata di emorroidi

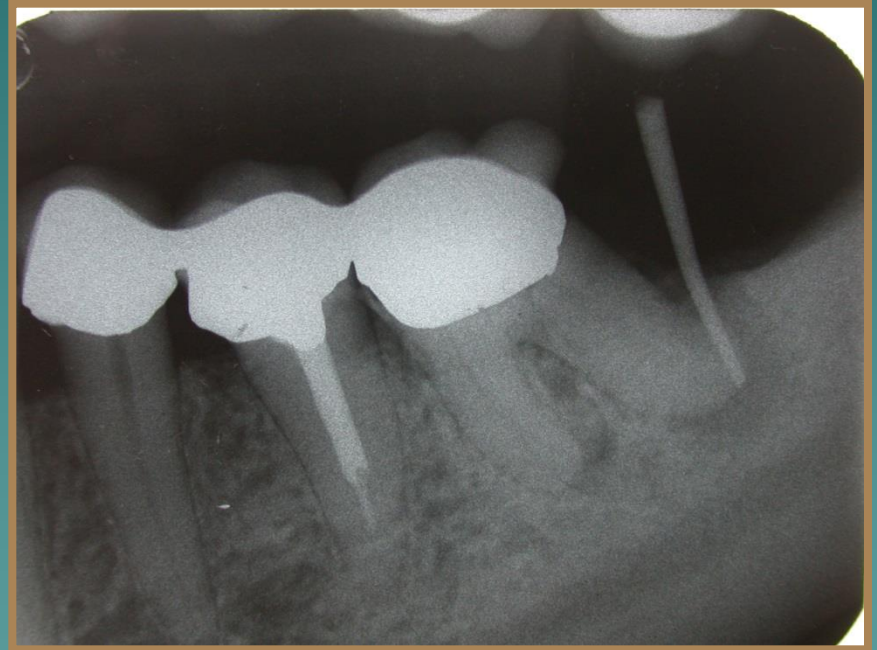
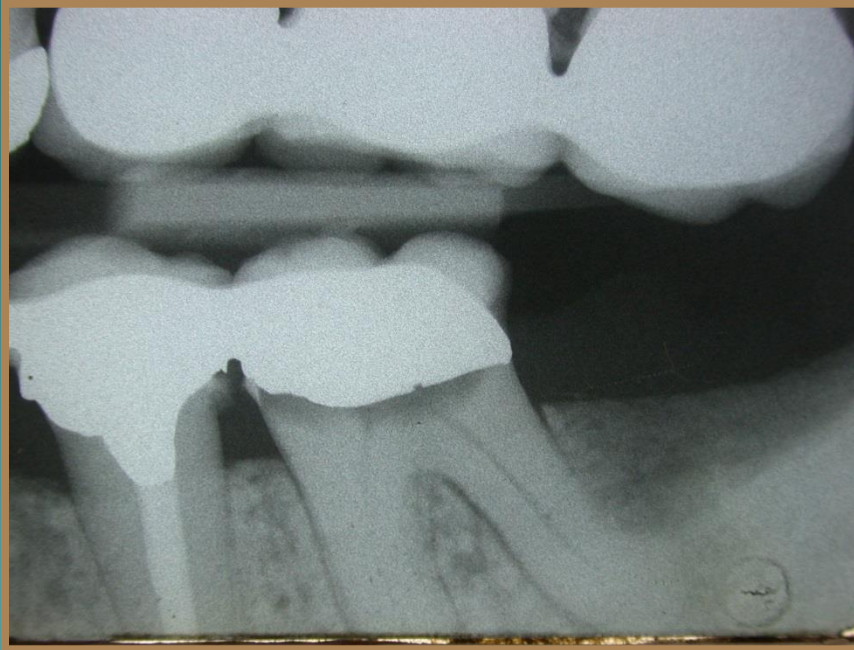


# Controllo E.A.V.I

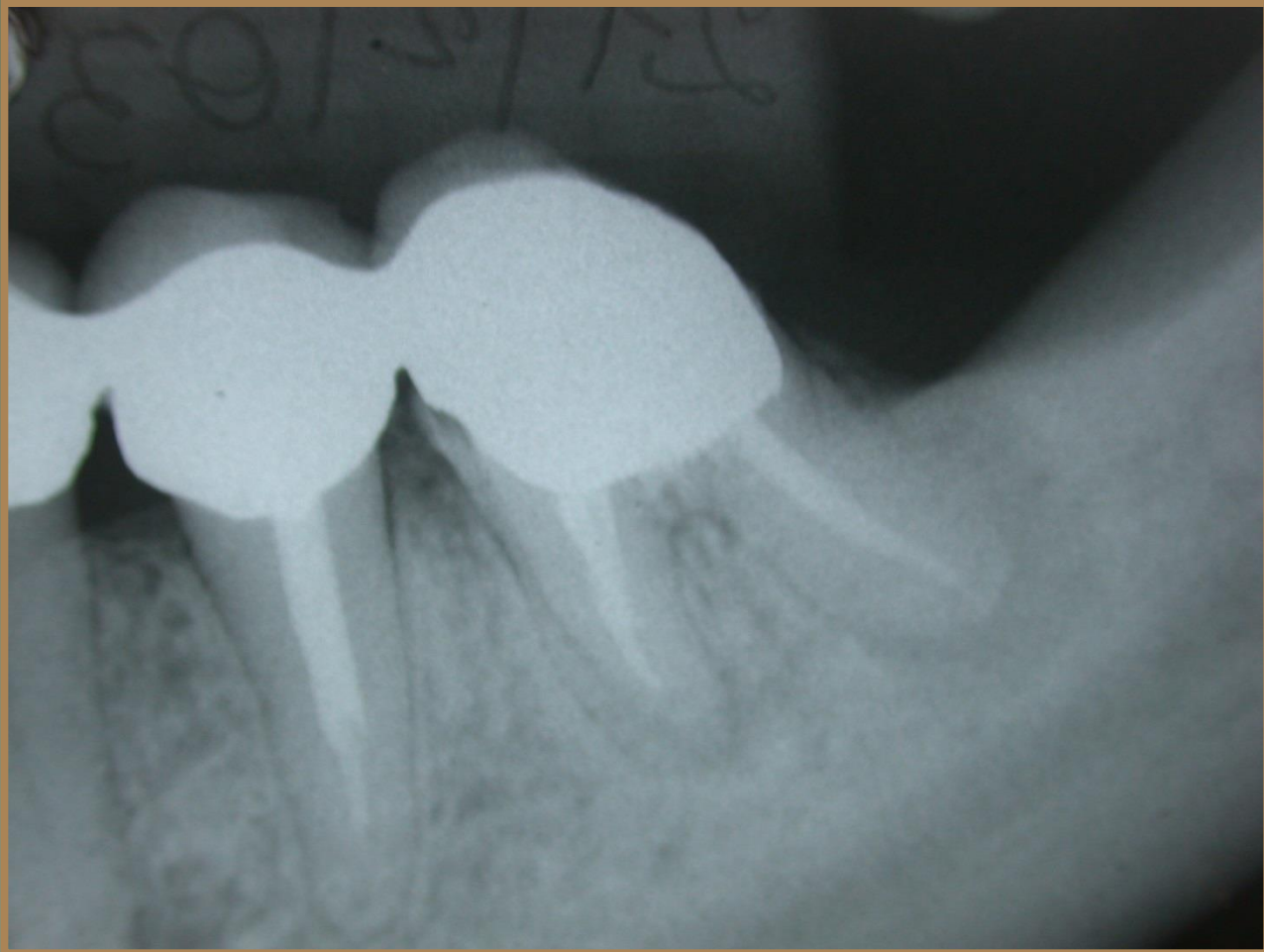


- ❖ Subito si metteva in evidenza un disturbo dei denti sul punto del meridiano linfatico dell' orecchio
- ❖ Una grossa intossicazione da metalli pesanti, manganese cadmio e platino, osteite mascellare, osteite essudativa e granuloma cangrenoso.
- ❖ Si procede con un drenaggio omeopatico con prodotti adeguati come "tox 21" drenante tossici generali e "tox 1" per drenare i metalli tossici

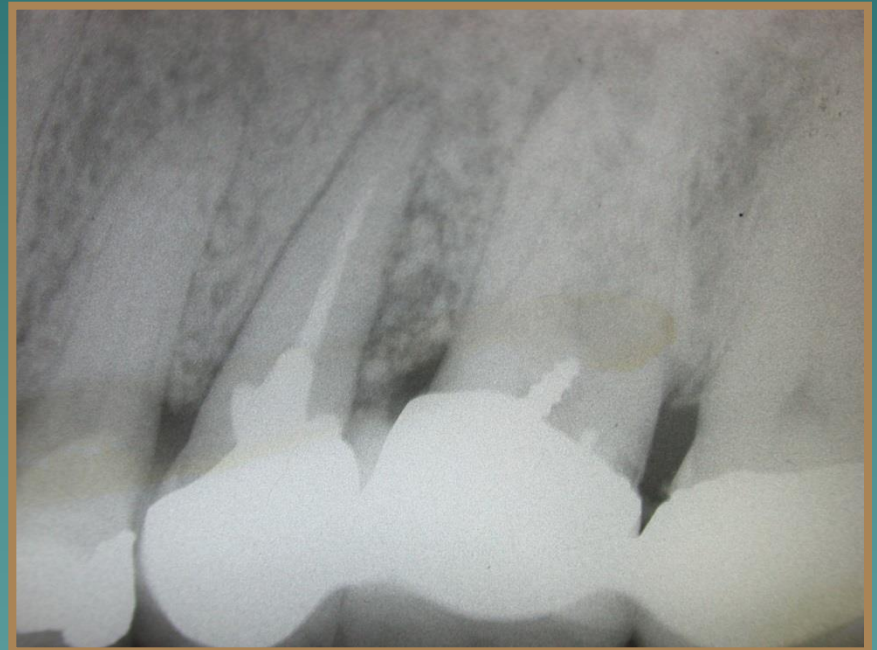
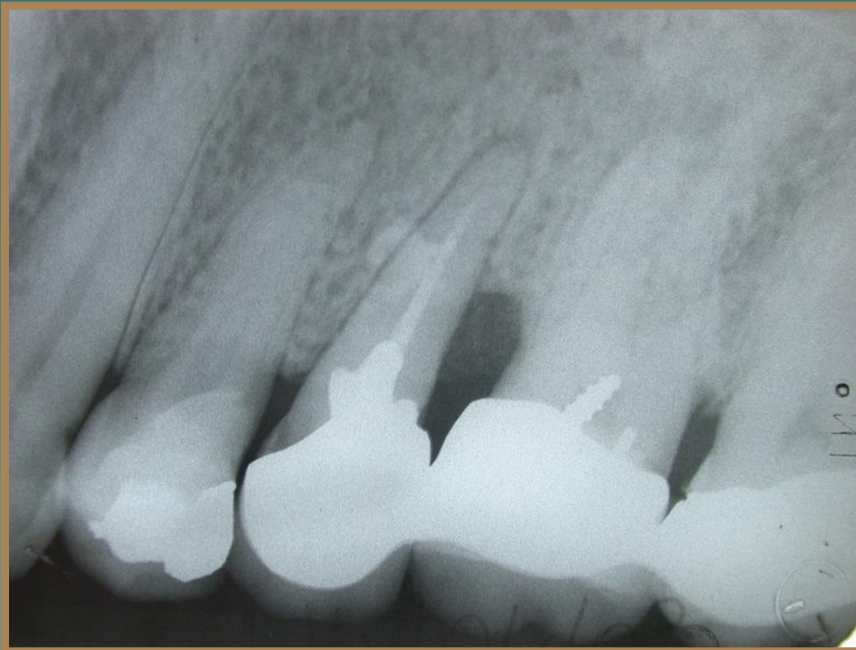
**Si comincia a controllare la fistola distale del 36 che viene risolta con il trattamento canalare dell' elemento infiltrato**



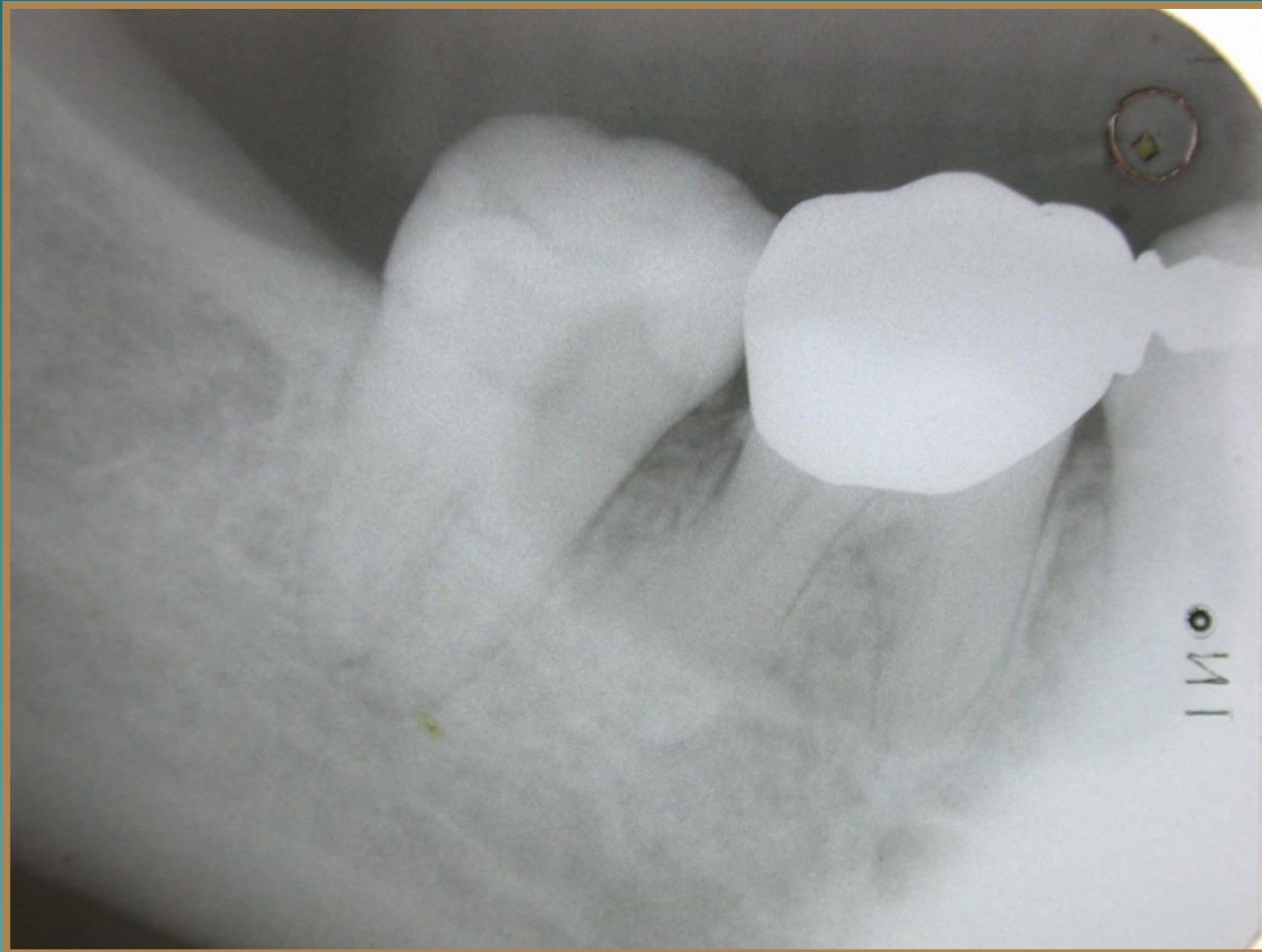
**La signora prende fiducia per il risultato e acconsente  
a proseguire le terapie**



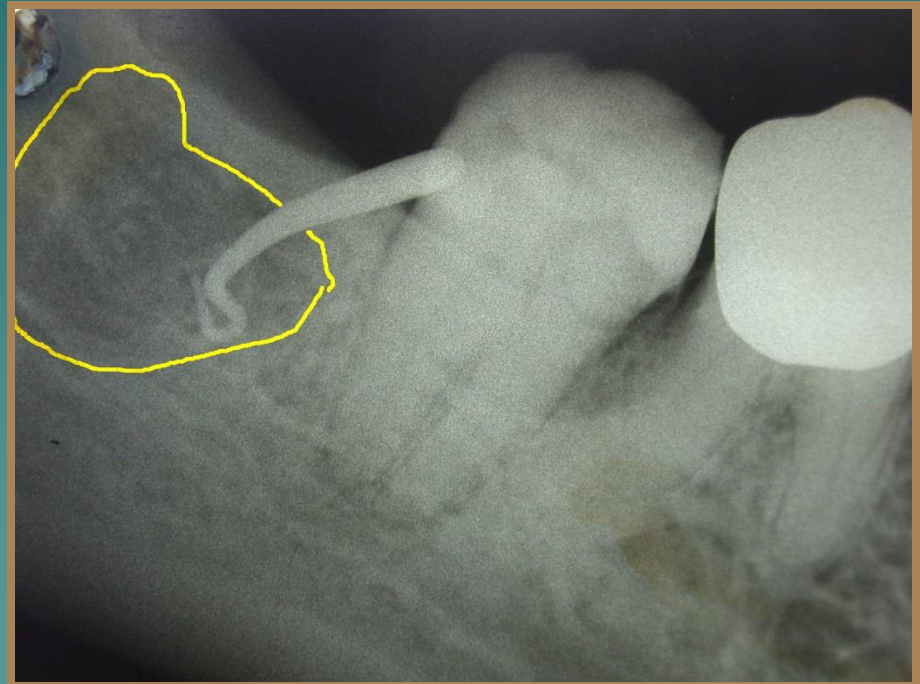
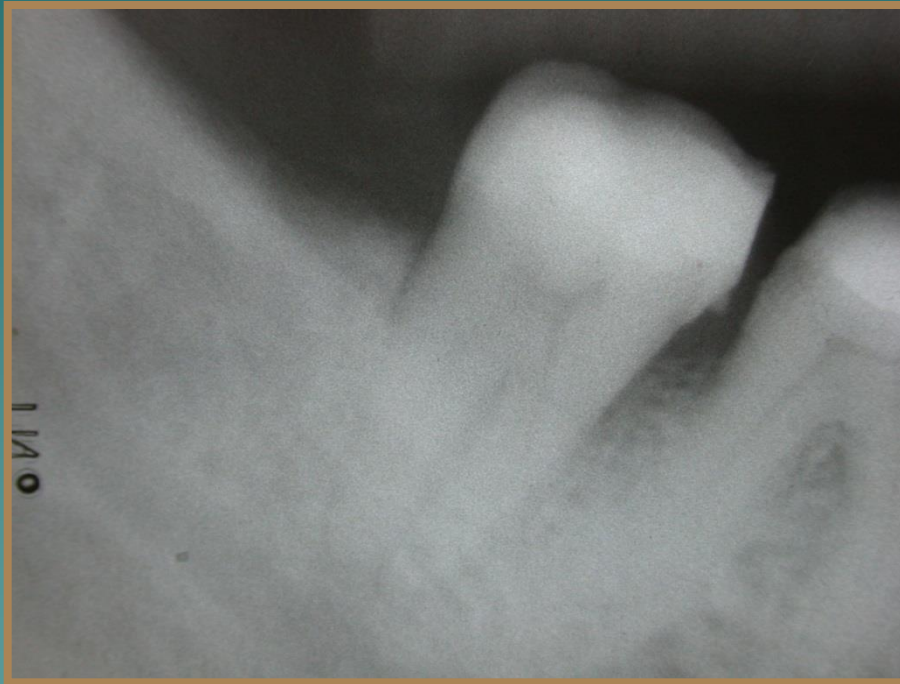
**Si procede alla bonifica della tasca fra 25 e 26 che in fase di intervento si rivela arrivare quasi all'apice della radice palatale del molare**



# La bonifica del focus zona 48 porta ad un recupero uditivo del 75 per cento



**Questo focolo si presentava all'apertura sotto una grossa pressione sanguigna, esaurita questa, dopo una profusa perdita di sangue, la paziente notava subito un alleviarsi di pesantezza all'orecchio**



**Con l'estrazione e la pulizia ossea del 46 e l'eliminazione dei metalli inadeguati in bocca e un adeguato drenaggio omotossicologico, la signora risolve totalmente gli acufeni, recupera il 75 per cento dell'udito (adesso può fare a meno dell'apparecchio acustico ) e ha un netto miglioramento delle condizioni intestinali**

